

Caso Clínico

Recibido: 24 de noviembre de 2023 / Aceptado: 20 de Diciembre de 2023

Rehabilitación estética y funcional con criterio de menor invasividad

Aesthetic and functional rehabilitation with less invasive criteria

*Artículo basado en el Trabajo Final Integrador de La Carrera de Prosthodontia de la Facultad de Odontología de la UNCUYO:
"Manejo de la estética de tejidos blandos con la técnica dinámica compresiva en relación a implantes y pónico oval" Un enfoque de menor invasividad.*

AUTORES

RODRIGO HERNÁN STOEH

ORCID: <https://orcid.org/0009-0008-4118-0817>
Facultad de Odontología - Universidad Nacional de Cuyo - Mendoza - Argentina
Email: rstoehr@fodonto.uncu.edu.ar

EDGARDO BOERO LÓPEZ

ORCID <https://orcid.org/0009-0003-5537-1976>
Facultad de Odontología - Universidad Nacional de Cuyo - Mendoza - Argentina

RESUMEN

El concepto de invasión mínima, entendido como el respeto por el estado original de los tejidos y órganos en el contexto de la rehabilitación estomatológica, implica el planteo y aplicación de un plan de tratamiento cuidadosamente estudiado y con ese eje rector determinante: la búsqueda de un resultado de excelencia, disminuyendo la magnitud y cantidad de tratamientos, evaluando alternativas de menor invasividad. El uso de puentes convencionales y cantiléver sobre implantes, en particular con diseño de pónico oval, cumplen con esa expectativa de excelencia.

Palabras claves: Invasión mínima, rehabilitación bucal pónico oval.

ABSTRACT

The concept of minimal invasiveness, understood as the respect for the original state of tissues and organs in the context of stomatological rehabilitation, implies the approach and application of a carefully studied treatment plan and with this determining guiding principle: the search for an excellent result, reducing the magnitude and number of treatments, evaluating less invasive alternatives. The use of conventional and cantilever bridges on implants, particularly with oval pontic design, meet this expectation of excellence.

Keywords: Minimal invasion, oral rehabilitation, fodonto: oval pontic.

INTRODUCCIÓN

La invasión mínima como concepto, refiere al respeto por los tejidos y estructuras en su

estado original. Aplicado a la rehabilitación dental y bucal, se trata de la toma de decisiones terapéuticas en busca del resultado

más óptimo posible, con mínima alteración de las piezas dentarias, los tejidos periodontales y/o peri implantares (1,2).

Rehabilitación estética y funcional con criterio de menor invasividad

Rodrigo Hernán Stoehr, Edgardo Boero López

El primer paso para poner en práctica este precepto, es utilizar correctamente los métodos de diagnóstico disponibles. Examen clínico, fotografías extra e intraorales, (útiles para realizar el análisis estético funcional con estudio de curvas dentales, de sonrisa y proporciones) radiografías y tomografía cone-beam, modelos montados en articulador semiajustable y encerado diagnóstico, ya sea por métodos analógicos o digitales, son un conjunto de procedimientos conducentes a un diagnóstico acertado si de realizar un correcto plan de tratamiento se trata (3-6)

El uso de implantes dentales en la rehabilitación bucal es un advenimiento que por décadas ha mejorado las posibilidades de tratamiento, transformando casos que clásicamente se habrían resuelto mediante prótesis removibles, parciales o totales, en casos resueltos mediante prótesis fijas, con las consiguientes mejoras en el confort, estética, estabilidad de tejidos y función masticatoria (7-9) La rehabilitación con implantes dentales encuentra limitaciones en la presencia de elementos anatómicos alterados o no, tales como un seno maxilar muy neummatizado que se aproxima a la cresta ósea del futuro lecho implantar o la presencia de algún elemento dentario retenido, ejes dentarios vecinos alterados, reducción de brecha por mesialización de elementos distales, etc. (10,11). Solucionar estas situaciones con el fin de optimizar el lecho para la colocación de implantes está al alcance del operador entrenado: levantamiento de piso de seno, ya sea por técnica de ventana lateral en caso de existir nulo o muy limitado anclaje, o a través del reborde alveolar por técnica de Summer modificada, son maniobras posibles en general (11-14).

Los defectos de posición dental o radicular de dientes vecinos pueden perfectamente verse solucionados por tratamientos ortodóncicos sectorizados o

no, ya sea intrusiones, extrusiones, distalaciones, etc. (15).

Lo cierto es que, si se busca reducir el calibre de las intervenciones, será necesario evaluar distintas alternativas que permitan aplicar ese precepto.

El uso de puentes dentales, a los que, en un momento, los implantes dentales venían a reemplazar, si se lo relaciona con la reposición de 1 o más elementos dentarios, cobra una nueva dimensión, en el proceso de evitar maniobras adicionales como las que se mencionó anteriormente.

Los puentes cantiléver, en los que, a diferencia de los puentes clásicos donde los pilares se ubican a ambos lados de la brecha desdentada, el o los pilares se ubican de un solo extremo de las piezas a reponer.

Las posibles desventajas que presentan los puentes cantiléver, tales como la fractura del pilar cercano a la brecha o el despegado del pilar más alejado de la brecha, filtraciones marginales, etc., no son bajo ningún punto de vista, extrapolables a situaciones en las que se utilizan implantes dentales como pilares (16-18). El diseño del pónico ya sea de tipo cantiléver o convencional, debe encontrar la mejor relación con los tejidos blandos, buscando mimetizarse, de modo que simule su continuidad con los mismos, a modo de pieza dentaria natural. Esta característica la encontramos fundamentalmente en el pónico oval cuando los tejidos poseen el volumen adecuado, o el llamado pónico oval modificado, en los casos en que el volumen tisular no es el suficiente (19-24)

Se destaca la existencia de nuevas técnicas de rehabilitación sobre implantes. Con el advenimiento de sistemas de conexión interna y diseños tales como el cono morse, sumados a nuevos materiales y técnicas de cementado más efectivos que los clásicos.

La técnica de coronas cemento - atornilladas por la cual, ésta se cementa al

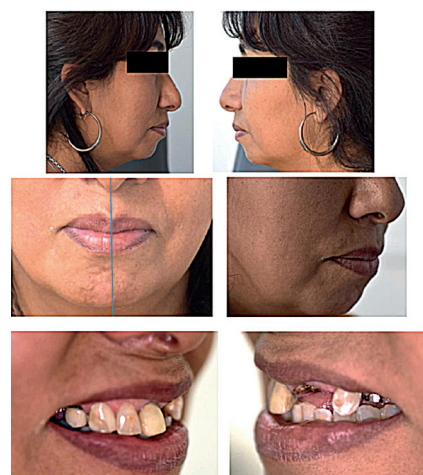

Figura 1: Fotografías extraorales.

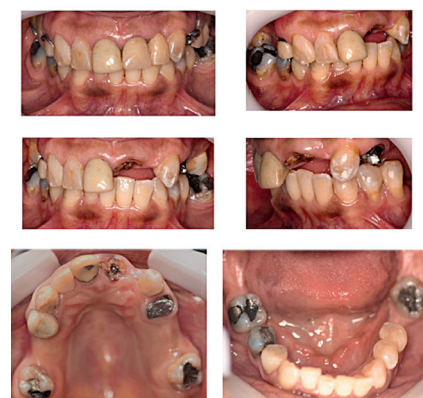

Figura 2: Fotografías intraorales.

pilar fuera de boca y luego de retirar excesos de cemento y pulir el margen, se atornilla al implante, brinda un excelente y confiable anclaje a un puente cantiléver, logrando una excelente relación con los tejidos circundantes (25,26).

Estas mejoras, permiten utilizar soluciones protéticas como las mencionadas para rehabilitar sectores con impedimentos anatómicos para la colocación de implantes, sin necesidad de recurrir a maniobras, quirúrgicas o no, que sumen invasividad, trauma, costos y tiempos al paciente.

Rehabilitación estética y funcional con criterio de menor invasividad

Rodrigo Hernán Stoehr, Edgardo Boero López

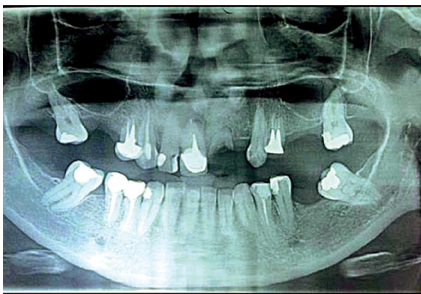


Figura 3: Radiografía Panorámica.

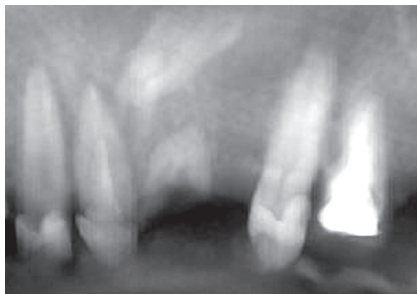


Figura 4: Recorte radiográfico del sector antero superior.

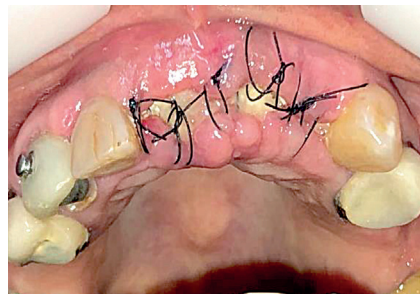

Figura 5: Post quirúrgico de implantes y regeneración del sector.

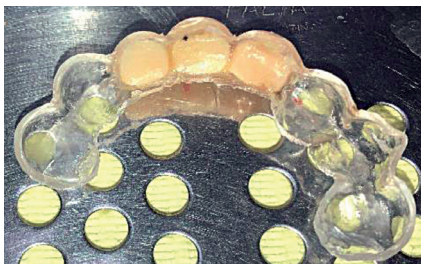

Figura 6: Prótesis provisoria tipo essix para uso inmediato de 14 a 24.

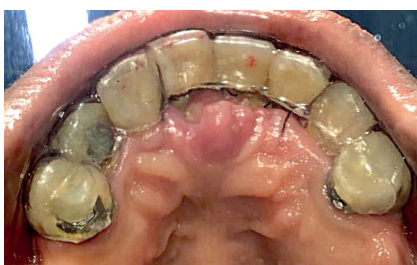

Figura 7: Prótesis tipo essix posicionada.

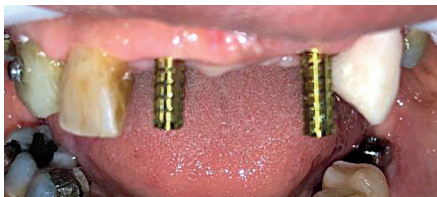

Figura 8: Puente provisorio sobre implantes en 11 a 22.

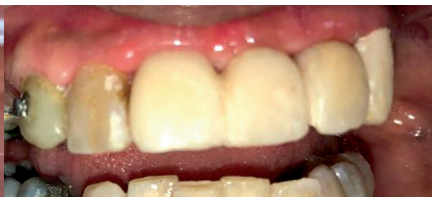

Figura 10: Puente cementado e instalado.

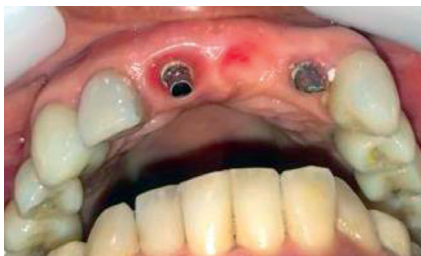

Figura 9: Pilares Variobase posicionados.

y posteriores (15 – 16 – 25 – 36 – 22 – 36 – 46), restauraciones coronarias en 14 y 24 con severas desadaptaciones, reconstrucción en 21 descementada, alteración estética, anatomía y función en 11.

Las imágenes radiográficas, muestran procesos apicales en 11 y 21, elemento retenido en zona apical de 21 compatible con el elemento 22 ausente. Elementos 17 - 37 - 47 inclinados, con angulaciones mesiales severas y neumtizaciones marcadas con pérdida de altura y espesor de rebordes en zonas de 16 – 26 (Fig. 1 – 2 y 3).

TRATAMIENTO REALIZADO

La descripción se concentrará en los tratamientos realizados, en las zonas en las que el tratamiento, se basó fundamentalmente en el uso de pónicos con el concepto de menor invasividad.

El sector antero superior se planificó y rehabilitó pensando en evitar extraer el elemento dentario retenido (22) en la zona apical del resto radicular del 21 (Fig. 4). Por ello se decidió la extracción del 21 además del 11 con tratamientos endodónticos defectuosos y procesos apicales, colocando implantes, a nivel de 11-22 y un pónico para reponer 21. (Fig. 5). Provisionalmente, se instaló una prótesis tipo "essix" soportada por 12,13 14 y 23,24 en el sector para brindarle estética a la paciente de manera inmediata, utilizándola también como vehículo para aplicar

ANTECEDENTES

Paciente femenina, 49 años, comerciante, concurre a la consulta con el deseo de reemplazar su prótesis removible. Tras realizar el examen clínico (estético,

estático y dinámico), análisis de modelos montados en articulador, fotografías extra e intra orales, radiografía panorámica y tomografía "cone beam", se observa ausencia de numerosas piezas anteriores

Rehabilitación estética y funcional con criterio de menor invasividad

Rodrigo Hernán Stoehr, Edgardo Boero López

clorhexidina en gel en su base durante el proceso de cicatrización y oseointegración. (Fig. 6 y 7).

Producida la oseointegración, se rehabilitó el sector con un puente acrílico Duralay TM (Reliance), sobre pilares provisionales atornillados compatibles con el sistema de implantes utilizados. (Straumann™ Suiza) con el fin de guiar los tejidos bajo el concepto de compresión dinámica, a fin de lograr estética en las papilas proximales de los implantes y falsas papilas en torno al lecho del pónico oval (Fig. 8).

La rehabilitación definitiva del sector se llevó a cabo luego de la maduración de los tejidos blandos, en busca de la estabilidad de los mismos. Se utilizó para ello un puente con estructura de óxido de zirconio (Aman Girrbach TM) con cut back incisivo vestibular, cargado luego con porcelana feldespática, esa combinación se eligió para aprovechar la resistencia de la zirconia monolítica, brindándole además a la paciente la estética de la cerámica aplicada. El puente se asentó sobre pilares tipo Variobase (Straumann TM) utilizando la técnica cemento atornillada (Fig. 9 a 12).

SECTORES POSTERIORES

La colocación de los implantes en 14, 24 y 25 Se realizó aprovechando la ausencia de procesos apicales y el adecuado volumen óseo que se observa en la tomografía inmediato a la extracción del 14 y 24, en el mismo acto quirúrgico (Fig. 14).

El sector pósterio superior izquierdo, fue resuelto mediante puente cantiléver.

Por la marcada neumatización del seno en ese cuadrante (Fig. 3), la planificación debió ser muy cuidadosa, en base a la tomografía (Fig. 13) y el encerado diagnóstico.

Pasado el tiempo de oseointegración, se activó el sector con un puente acrílico sobre pilares provisionales atornillados, bajo el concepto, una vez más de

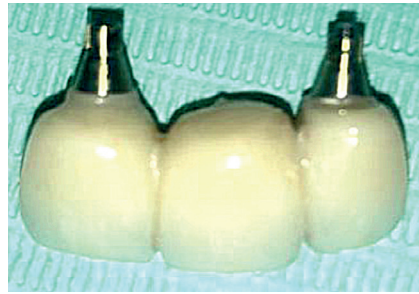

Figura 11: Puente de frente cementado y retirado para recorte de rebarras y pulido.

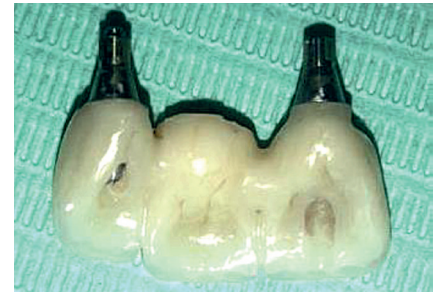

Figura 12: Dorso del puente con el acceso para retirar y recolocar los tornillos.

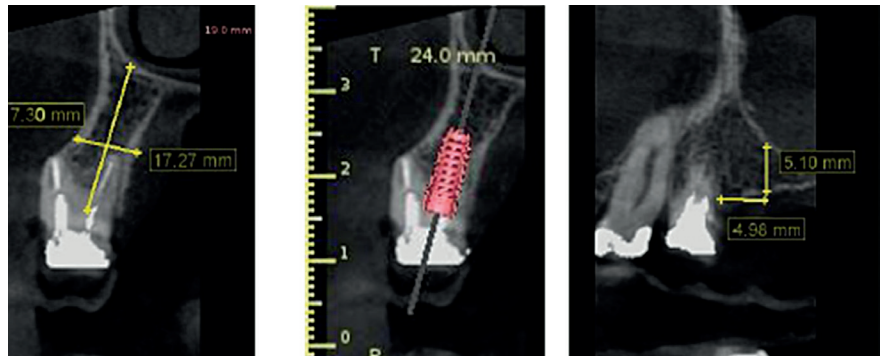


Figura 13: Planificación digital.

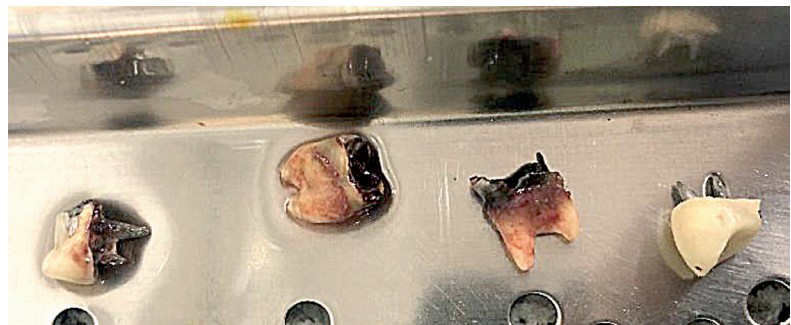


Figura 14: Premolares extraídos.

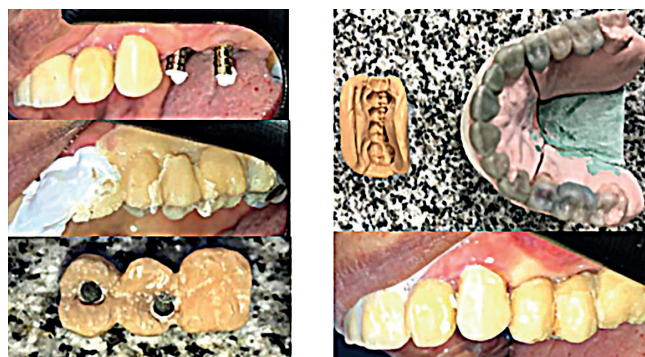


Figura 15: Proceso de confección e instalación del puente cantiléver provisional.

Rehabilitación estética y funcional con criterio de menor invasividad

Rodrigo Hernán Stoehr, Edgardo Boero López

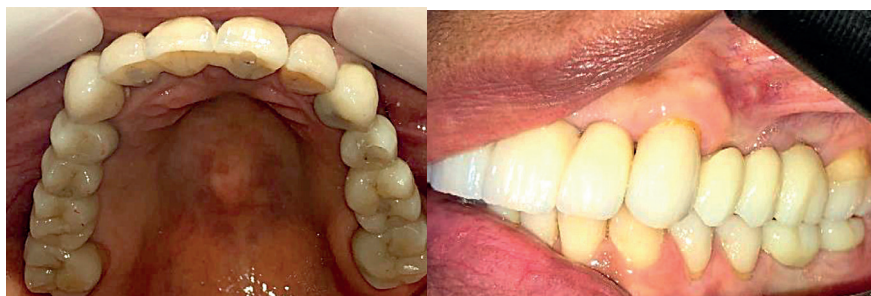

Figura 16: Puente cerámico postero superior izquierdo instalado

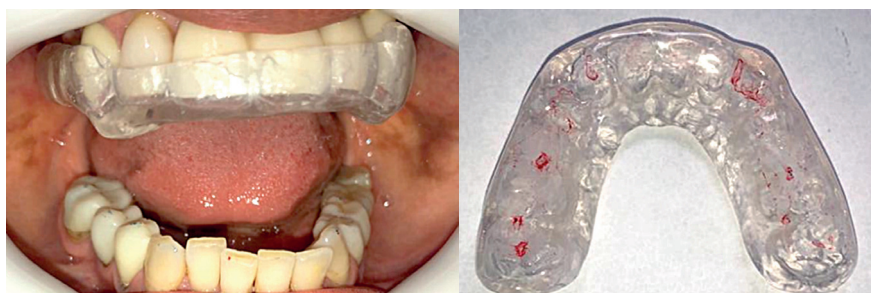


Figura 17: Placa miorrelejante de protección.

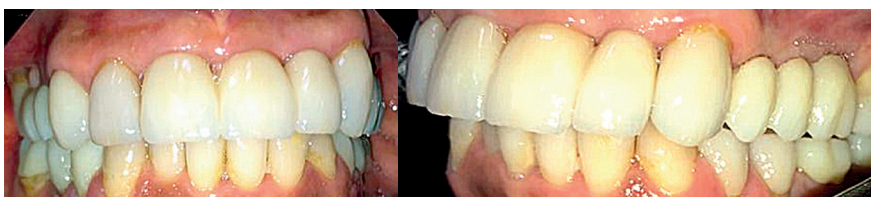

Figura 18: Control a 2 años.

compresión dinámica para la correcta ubicación y remodelación de tejidos blando en torno a los pilares y pónico cantiléver distal, en el área del elemento 26 (Fig. 15), nótese en la figura del puente instalado, la isquemia inicial típica de la compresión dinámica.

Tras el tiempo necesario de maduración de los tejidos, se reemplazó el puente por uno definitivo de óxido de zirconio (Fig. 16), protegido por una placa miorrelejante.

Esto, más las maniobras realizadas para estabilizar los tejidos blandos, permitieron que la estética blanca y

rosa, se observe como en la figura 18, tras 2 años de la instalación.

DISCUSIÓN

En ambos sectores analizados, se buscó disminuir la magnitud y cantidad de maniobras para llegar al objetivo del plan de tratamiento. En el sector posterosuperior izquierdo, se podría haber planteado el levantamiento de piso de seno ante la posibilidad de rehabilitar los sectores posterosuperiores con implantes individuales (11-13). Sin embargo, la existencia y la elección de técnicas menos cruentas para levantamientos de menor magnitud al no intentar la colocación de implantes en sector de primeros molares, sumado al uso de puentes cantiléver, basándose en los excelentes resultados de los mismos sobre implantes (16-18,25), es lo que posibilita ahorrarle al paciente el exceso de maniobras más cruentas.

En el sector anterosuperior, hubiera sido posible realizar la extracción quirúrgica del elemento retenido. La erupción ortodóncica, también hubiera sido posible de proponer como alternativa menos cruenta. Sin embargo, su posición invertida, hizo pensar en la alta probabilidad de fracaso al emprender esa vía de tratamiento (10,15). Por ello se decidió la alternativa del uso de un puente sobre implantes, evitando su colocación en el sector que albergaba al elemento dentario retenido.

CONCLUSIONES

La búsqueda de la excelencia en los resultados de una rehabilitación, no precisa de la aplicación de todas las posibilidades de tratamientos al alcance del profesional. El principio de la disminución de la invasividad, de la preservación de los tejidos y piezas dentarias en la medida en que garanticen el éxito a largo plazo de la rehabilitación perseguida, deberían ser el axioma filosófico de la planificación.

Rehabilitación estética y funcional con criterio de menor invasividad

Rodrigo Hernán Stoehr, Edgardo Boero López

BIBLIOGRAFÍA

1. **ERICSON D.** *The Concept of minimally invasive Dentistry.* Dental Update. 2007 Enero - Febrero; 34(1): p. 9 - 18.
2. **POZZI A, SANNINO G.** *Minimally invasive treatment of the atrophic posterior maxilla: A proof of concept prospective study with a follow-up of between 36 and 54 month.* The Journal of Prosthetic Dentistry. 2012 Noviembre; 108(5): p. 286 - 97.
3. **CÁMARA CA.** *Analysis of smile aesthetics using the SmileCurves.* Dental Press Journal of Orthodontics. 2020 Enero, Febrero; 25(1): p. 80-8.
4. **BHUVANESWARAN M.** *Principles of smile design.* Journal of Conservative Dentistry. 2010 Octubre, Diciembre; 13(4): p. 225-32.
5. **ROJAS F, FLORES M.** *Estudio Comparativo de la Especificidad Dimensional del Cone Beam y la Radiografía Panorámica Digital.* Revista Clínica de Periodoncia, Implantología y Rehabilitación Ora. 2009; 2(3): p. 157 - 60.
6. **SIMON H, MAGNE P.** *Clinically based diagnostic wax-up for optimal esthetics: the diagnostic mockup.* Journal of the California Dental Association. 2009 Junio; 36(5): p. 355 - 62.
7. **MISCH C.** *Dental Implants Prosthetics Saint Louis: Elsevier; 2015.*
8. **ZARB G, SCHMITT A.** *The longitudinal clinical effectiveness of osseointegrated dental implants: the Toronto study.* The Journal of Prosthetic Dentistry. 1990; 64(2): p. 185 - 94.
9. **ROMEO E, LOPS D.** *Implant-supported fixed cantilever prostheses in partially edentulous arches. A seven-year prospective study.* Clinical Oral Implants Research. 2003; 14(3): p. 303 - 11.
10. **UGALDE MORALES FJ.** *Clasificación de caninos retenidos y su Aplicación Clínica.* Revista ADM. 2001 Enero - Febrero; 58(1): p. 21 - 30.
11. **LANG N, LINDHE J.** *Periodontología Clínica e Implantología Odontológica.* Sexta ed. Madrid, España: Editorial Médica Panamericana; 2015.
12. **NASSER NASSER K.** *La elevación indirecta del seno maxilar en el tratamiento con implantes.* Técnica mise. Tesis Doctoral ed. Sevilla: Universidad de Sevilla; 2020.
13. **CIAPASCO M, ROMEO E.** *Rehabilitación implantosoportada en casos complejos.* Primera ed. Colombia: Amolca; 2006.
14. **RIBEIRO F, FARIAS AE.** *Summers' Technique Modification for Sinus Floor Elevation Using a Connective Tissue Graft. A case report.* Journal of the International Academy of Periodontology. 2010; 12(1): p. 27 - 31.
15. **ALVAREZ A.** *Biomecánica, (Aún) ¿Estas Abi? Buenos Aires: Providence; 2015.*
16. **BUKHARI M, FATANI O.** *Advantages and disadvantages of cantilever bridges.* International Journal of Community Medicine and Public Health. 2022 Enero; 9(1): p. 359 - 63.
17. **BECKER C, KAISER D.** *Implant-retained cantilever fixed prosthesis: Where and when.* The Journal of Prosthetic Dentistry. 2000; 84(4): p. 432 - 5.
18. **FENTON A.** *Conveniencia de los cantilévers.* Revista Internacional de Prótesis Estomatológica. 2010; 12(2): p. 175 - 6.
19. **BECKER C, CALDAHAL W.** *Current theories of crown contour, margin placement, and pontic design.* The Journal of Prosthetic Dentistry. 2005; 93(2): p. 107 - 15.
20. **DYLINA T.** *Contour determination for ovate pontics.* The Journal of Prosthetic Dentistry. 1999 Agosto; 82(2).
21. **GAHAN M, NIXON P, ROBINSON S.** *The Ovate Pontic for Fixed Bridgework.* Restorative Dentistry. 2012 Julio - Agosto; 39(6): p. 407 - 15.
22. **WILLIAM H, UENO H.** *Standars in pontic design.* Journal of Prosthetic Dentistry. 1982 Mayo; 47(5): p. 493 - 5.
23. **LIU C.** *Use of a Modified Ovate Pontic in Areas of Ridge.* JOURNAL OF ESTHETIC AND RESTORATIVE DENTISTRY. 2004; 16(5): p. 273 - 81.
24. **ZITZMANN N, MARINELLO C.** *The ovate pontic design: A histologic observation in humans.* THE JOURNAL OF PROSTHETIC DENTISTRY. 2002 Octubre; 88(4): p. 375 - 80.
25. **SHACKLETON J, CARR L.** *Survival of fixed implant-supported prostheses related to cantilever lengths.* THE JOURNAL OF PROSTHETIC DENTISTRY. 1994 Enero; 71(1): p. 23 - 6.
26. **ROCCUZZO A, STORGÅRD JENSEN S.** *Implant-supported 2-unit cantilevers compared with single crowns on adjacent implants: A comparative retrospective case series.* The Journal of Prosthetic Dentistry. 2019; A.P.